

## 3T MRI



社会医療法人全仁会

倉敷平成病院

放射線科部長

三好

秀直

今年3月より、MRI装置が新しくなり、当院では2台の3T(テスラ)MRI装置が稼動しています。今回のヘルシートークでは、3T MRIについて簡単に御紹介します。

MRI (Magnetic Resonance Image 核磁気共鳴断層検査) は、大きな筒状の磁石の中に入り、強い磁石の力と電波を用いて身体の断層面を撮影する検査で、様々な角度から断面を画像化することができます。テスラ(Tesla)は、磁石の強さを示す単位(1テスラ=10000ガウス)です。磁場が強くなると、以前の1.5Tと比べ、

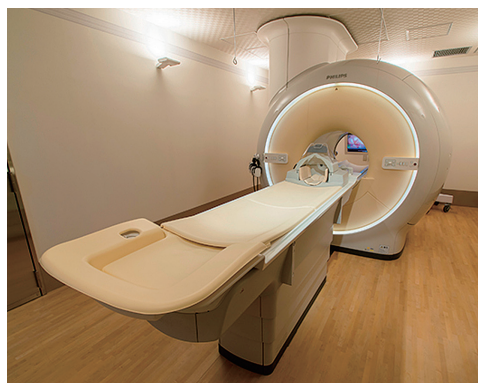

図1：3T MRI機器

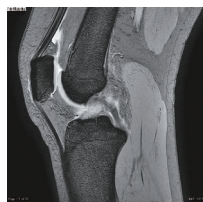
3T MRIでは、解像度の高い画像になり、早い時間で撮像できるようになります。MRIは、レントゲンやCTと異なり、放射線を使用していませんので被曝はありません。また、強い磁石を使用するため、ペースメーカーを使用している方(MRI対応のペースメーカーは可能)、人工内耳の方、体内金属が入っている方(金属の種類、部位によっては可能)は、検査ができません。検査時間は、CTより長く、検査部位や検査内容により異なりますが、20分〜1時間程度と検査時間は、比較的長くかかります。閉所恐怖症の方や長時間の安静が保てない方は、検査ができない場合があります。この他にも細かな制限があります。そのため、検査を受けられる際には十分に御確認下さい。MRI検査中は大きな音が連続的に聞こえてきます。当院に新しく稼動した3T MRIは、検査を受けながら、ビデオ鑑賞と音楽が鑑賞できるため、より快適に検査が受けられると思います。次に、MRIで得られる画像についてですが、特に、頭部(脳神経の領域)

は、非常に有用性が高い検査領域です。頭部MRIは、急性期脳梗塞の診断に有用で、拡散強調画像を撮像すれば、梗塞病変が明瞭に見られ、3T MRIの方では、かなり画像が鮮明で、小さな梗塞巣も、明瞭に描出されます。脳梗塞は、症状の出現から診断までの時間で、治療法やその後の経過に影響を及ぼします。CTとは異なり、梗塞の発病数時間後には、信号変化が判るため、脳梗塞の早期診断には、極めて有用であり、脳梗塞の早期発見および早期治療に絶大な威力を発揮します。次に、脳血管の検査ですが、造影剤を使用することなく選択的に血管画像が描出でき、3T MRIでは、末梢の細かい脳血管、狭窄の程度、小さな動脈瘤が、より明瞭に描出されます。また従来どおり、MRI画像を用いた早期アルツハイマー型認知症診断支援システム(VSRAD)を利用し、認知症疾患の早期診断、早期治療にも役立っています。MRIは、整形外科領域にも、有用であり、一般的に、レントゲンやCTでは軟骨や靭帯の評価は困難であるため、腰椎椎間板ヘルニア、靭帯損傷、半月板損傷、腱板損傷、筋損傷など骨以外の運動器異常の評価、腰椎圧迫骨折に関しては、新鮮骨折の評価や、レントゲンやCTではつきりしない骨折傷の診断も可能です。3T MRIでは、手関節、足関節、指の小さな関節を鮮明に撮影することができ、

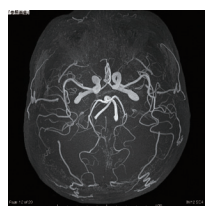

図2：脳血管の画像、末梢の細かい脳血管が明瞭に描出されている。

図3：膝の画像、前十字靭帯損傷が明瞭に描出されている。



細かい所がよく見えるようになります。また、腰椎椎間板ヘルニアでは神経圧迫の程度や膝関節では靭帯や関節軟骨の変性などが、より鮮明に判ります。他の領域では、乳腺、腹部(肝臓、胆嚢、膵臓、腎臓など)、骨盤部(前立腺、子宮、卵巣など)などの疾患を診断、評価することができます。また従来どおり、造影剤を使用することなく、胆管、膵管の描出は可能であり、子宮内膜の動きを評価することも可能です。今回3T MRIの稼動に伴い、詳細で、より鮮明な高画質の画像を得ることが可能になりました。特に、脳梗塞の早期発見、脳血管の詳細な評価、整形外科領域では、神経根、靭帯、半月板、関節軟骨などの評価を、正確に把握することが、多いに期待されます。皆様には、当院の3T MRI検査を、少しでも身近に感じていただければ幸いです。何か御不明な点などがありましたら、放射線科までお問い合わせ下さい。